- Copyright - Il Pensiero Scientifico Editore downloaded by IP 3.21.233.41 Sat, 27 Apr 2024, 14:53:44

Fisiopatologia della nefropatia da mezzo di contrasto

Carlo Guastoni[1], Stefano De Servi[2]

[1]U.O. di Nefrologia, [2]U.O. di Cardiologia, Ospedale Civile di Legnano, Legnano (MI)

Key words:
Contrast-induced nephropathy; Contrast media.

Contrast-induced nephropathy is one of the major causes of kidney failure in hospitalized patients. Its increased frequency is due to the high number of invasive procedures using contrast media performed for diagnostic or therapeutic purposes in patients with cardiovascular diseases with advanced age and chronic comorbidities such as diabetes and preexisting renal failure.

There are two main causes of contrast-induced nephropathy: the direct toxic effect of contrast media on kidney tubules (as shown by morphologic alterations of these cells) and the tissue hypoxia of the renal medulla, secondary to the hemodynamic effects brought about by these agents, consisting in a reduction of vascular resistances. In vulnerable patients, these vasoconstrictor effects are not balanced by an effective vasodilatory reserve and probably by a reduced production of antiapoptotic proteins.

(G Ital Cardiol 2009; 10 (2): 73-78)

© 2009 AIM Publishing Srl

Ricevuto il 17 settembre 2008; accettato il 19 novembre 2008.

Per la corrispondenza:

Prof. Stefano De Servi

U.O. di Cardiologia
Ospedale Civile
Via Candiani, 2
20025 Legnano (MI)
E-mail: stefano.deservi@ao-legnano.it

Introduzione

La fisiopatologia della nefropatia da mezzo di contrasto (CIN) è stata indagata da numerosi studi sull'animale e sull'uomo e, tuttavia, ancora oggi non risulta completamente chiarita[1]. In sintesi si può dire che l'effetto del mezzo di contrasto (MDC) è mediato da due meccanismi principali che agiscono probabilmente in maniera sinergica: la tossicità diretta sulle cellule tubulari renali ed il danno ischemico da ipossia tissutale. Quest'ultima è legata ad un ridotto apporto di ossigeno (O_2) causato dagli effetti emodinamici, diretti o mediati, dovuti al MDC (Figura 1).

Il danno cellulare diretto

Nel 1980 Moreau et al.[2] avevano sottoposto a biopsia renale 211 pazienti che avevano eseguito un'urografia o un'angiografia con MDC iperosmolare evidenziando la presenza di lesioni delle cellule tubulari renali caratterizzate da vacuolizzazione del citoplasma ed in qualche caso da una vera necrosi cellulare.

Studi successivi[3,4] eseguiti *in vitro* ed *in vivo* sull'animale hanno evidenziato che il MDC iper- e ipo-osmolare provocava apoptosi cellulare associata ad alterazioni a carico del citoplasma, delle membrane cellulari e dei lisosomi delle cellule tubulari del rene.

Il ruolo della tossicità diretta del MDC nel provocare queste alterazioni è stato valutato, oltre che dagli effetti morfologici, anche da quelli biologici cellulari. Una serie di studi eseguiti su colture di cellule tubulari di coniglio avevano evidenziato che sia il MDC iperosmolare diatrizoato[5] che quello ipo-osmolare (ioxaglato e iopamidolo)[6] provocavano un peggioramento dell'attività respiratoria mitocondriale associato a riduzione del contenuto di

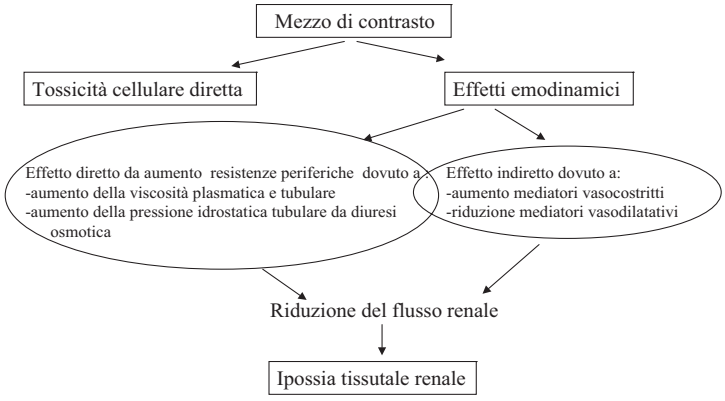

Figura 1. *Principali meccanismi fisiopatologici della nefropatia da mezzo di contrasto.*

- Copyright - Il Pensiero Scientifico Editore downloaded by IP 3.21.233.41 Sat, 27 Apr 2024, 14:53:44

Chiave di Lettura

Ragionevoli certezze. Il danno renale da mezzo di contrasto (MDC) è legato a due meccanismi principali: l'azione tossica diretta sulle cellule tubulari renali e l'ipossia tissutale midollare. L'effetto tossico diretto è stato documentato sia da alterazioni cellulari morfologiche che funzionali. Queste ultime interessano in particolare l'attività mitocondriale ed il trasporto di membrana cellulare. Il secondo meccanismo è legato alla riduzione del flusso renale. Questo effetto risulta particolarmente critico nella porzione della midollare renale dove è gia fisiologicamente presente una ridotta tensione di ossigeno legata sia all'aumentato consumo di ossigeno, dovuto ai meccanismi di trasporto tubulare, che alla riduzione della circolazione nei vasa recta. I soggetti a rischio di nefropatia da MDC sono accomunati dalla presenza di fattori di rischio (età avanzata, diabete, insufficienza renale, anemia, malattie cardiovascolari) che comportano una ridotta capacità vasodilatativa renale (ridotta riserva renale funzionale) dovuta alla presenza di disfunzione endoteliale e/o di minore elasticità vascolare.

Questioni aperte. Rimane ancora da chiarire a quale proprietà del MDC sia legata la tossicità renale. L'osmolarità e la viscosità del MDC sono i due principali fattori chiamati in causa tuttora oggetto di discussione. L'unica prova certa consiste nell'effetto tossico dell'elevata osmolarità dei MDC iperosmolari (che attualmente non vengono più utilizzati), mentre si è ipotizzato che l'effetto della viscosità possa spiegare le differenze tra MDC ipo- ed iso-osmolari.

Le ipotesi. Recenti osservazioni sperimentali hanno dimostrato l'esistenza di meccanismi adattativo-protettivi nei confronti del danno ipossico cellulare legati alla produzione dei cosiddetti fattori inducibili dall'ipossia. I fattori inducibili dall'ipossia a loro volta agiscono attraverso l'attivazione dell'espressione genica dell'eritropoietina, di fattori angiogenetici e dell'enzima emeossigenasi-1. L'espressione genica di fattori inducibili dall'ipossia e di emeossigenasi-1 è stata documentata nell'animale anche nella nefropatia acuta da MDC e questo effetto fa ipotizzare che anche nell'uomo lo sviluppo della nefropatia da MDC possa dipendere anche da una ridotta efficienza di questi sistemi protettivi cellulari.

ATP, di potassio e di calcio intracellulare. Queste alterazioni sono state inizialmente attribuite all'effetto dell'iperosmolarità e dell'ipertonicità del MDC sulla base dell'osservazione che la soluzione salina ipertonica ed il mannitolo iperosmolare erano in grado di produrre un danno cellulare diretto caratterizzato dalla frammentazione del DNA cellulare[7].

L'effetto negativo dell'iperosmolarità non ha trovato conferme nello studio successivo di Zager et al.[8]. Questi autori hanno dimostrato che nelle cellule tubulari prossimali del topo il MDC ioversolo provoca riduzione dell'ATP mitocondriale e rilascio di proteine di membrana, mentre questi effetti non si producevano quando si utilizzavano concentrazioni equiosmolari di mannitolo.

Più recentemente Heinrich et al.[9] hanno misurato l'attività deidrogenasica delle cellule tubulari prossimali nel maiale incubate con MDC a differente osmolarità, concentrazione molare e concentrazione iodica. Lo studio è stato in grado di dimostrare una riduzione dell'attività deidrogenasica mitocondriale causata dai MDC e dipendente sia dal tempo di esposizione sia dalla concentrazione di iodio. A dosi equimolari i MDC iso-osmolari si associavano ad una maggiore riduzione dell'attività deidrogenasica mitocondriale rispetto agli ipo-osmolari (Tabella 1)[9].

Il ruolo dell'osmolarità viene sostenuto dal minore effetto dello iomeprolo 150 (osmolarità 301 mOsm/kg di H_2O) rispetto a quello dello iomeprolo 300, tuttavia l'osservazione della minore tossicità mitocondriale del mannitolo equiosmolare nel confronto con i MDC mette in dubbio che l'iperosmolarità svolga un ruolo centrale nella tossicità cellulare del MDC.

Questi risultati sono stati confermati in un successivo studio[10] che ha, inoltre, dimostrato che dopo 24h di incubazione con il MDC la funzionalità mitocondriale veniva quasi completamente recuperata (89% con iomeprolo 300 ed 88% con iodixanolo).

Il danno ischemico

Prima di entrare nel merito della patogenesi del danno ischemico nella CIN è bene ricordare alcuni punti della fisiologia renale utili per una maggiore comprensione del problema.

Cenni di fisiologia renale

Nel rene, che riceve circa il 25% della portata cardiaca, il flusso ematico è distribuito per l'80% nella corticale e per il rimanente 20% nella porzione midollare.

La riduzione del flusso nella regione midollare, dove è presente il sistema vasa recta/ansa di Henle, rende possibile il mantenimento di un elevato gradiente di concentrazione di sodio (Na^+) tra tubulo ed interstizio renale che a sua volta permette, attraverso il riassorbimento di acqua li-

Tabella 1. Variazione dell'attività deidrogenasica mitocondriale nelle colture di cellule tubulari di maiale (valutata in percentuale rispetto al valore basale), dopo incubazione di 24h, osservata con mannitolo e differenti mezzi di contrasto a concentrazioni equimolari.

MDC	Osmolarità (mOsm/kg•H_2O)	Concentrazione (mmol/l)	Variazione attività deidrogenasica (%)	p
Iodixanolo	290	98.5	51 ± 4	<0.001[a]
Iotrolan	320	98.5	50 ± 2	<0.001[a]
Iomeprolo 150	301	98.5	77 ± 2	<0.05[b]
Iomeprolo 300	521	98.5	69 ± 1	-
Mannitolo 520	520	98.5	94 ± 2	NS

[a]iodixanolo e iotrolan vs iomeprolo 300 e iomeprolo 150; [b]iomeprolo 150 vs iomeprolo 300.

Da Heinrich et al.[9], modificata.

- Copyright - Il Pensiero Scientifico Editore downloaded by IP 3.21.233.41 Sat, 27 Apr 2024, 14:53:44

bera, il meccanismo di concentrazione urinaria per moltiplicazione contro corrente.

Nella porzione midollare del rene la tensione di O_2 è molto ridotta rispetto alla corticale renale (20-30 mmHg rispetto a 50-60 mmHg) ed è spiegata sia dal minor apporto dovuto alla riduzione del flusso ematico sia dall'elevato consumo di O_2 necessario a sostenere il trasporto tubulare attivo di Na^+ contro gradiente di concentrazione. La diffusione diretta di O_2 dalla branca arteriosa a quella venosa dei vasa recta costituisce un'ulteriore causa dell'ipossia midollare.

Nel rene normale il corretto bilancio tra richiesta di O_2 e flusso ematico è regolato dall'equilibrio tra mediatori autocrini vasocostrittori (angiotensina, adenosina, ATP, endoteline, vasopressina) e vasodilatatori [prostaglandine, ossido nitrico (NO), peptidi natriuretici].

Un punto centrale della regolazione del flusso renale ha sede nell'apparato iuxtaglomerulare che regola il cosiddetto feedback tubulo-glomerulare. Il tenore di Na^+ nel tubulo distale modula l'attività delle cellule della macula densa site nel tratto del tubulo distale in stretta connessione con la parete delle arteriole afferente ed efferente: il tenore di Na^+ costituisce lo stimolo, mentre il segnale è dato dal passaggio di Na^+ attraverso la pompa Na-K-2Cl-2-ATPasi. La risposta consiste nell'aumento di attività del sistema renina-angiotensina che produce vasocostrizione dell'arteriola afferente ed un maggior riassorbimento tubulare prossimale di Na^+.

Oltre allo stimolo sul sistema renina-angiotensina, la macula densa è in grado di produrre anche altri mediatori vasocostrittivi (nel topo si è osservato un effetto vasocostrittore diretto dell'adenosina mediato dai recettori D1 e potenziato dall'angiotensina II) che contribuiscono ad aumentare le resistenze intraglomerulari. Alcuni studi sono stati in grado di dimostrare anche nelle cellule della macula densa la produzione di sostanze vasodilatative come NO e prostaglandine[11].

Che l'effetto emodinamico renale sia modulato anche dall'attività dei mediatori vasodilatativi è dimostrato dal fatto che la vasocostrizione arteriolare da angiotensina II è peggiorata dall'inibizione contemporanea delle prostaglandine[12].

Nel caso in cui si inneschi uno stimolo vasocostrittivo renale, l'intervento dei mediatori vasodilatativi impedisce che una caduta eccessiva del flusso ematico comporti uno squilibrio tra apporto e richiesta di O_2 nella midollare con una riduzione della tensione di O_2 tissutale a livelli "critici" ed un conseguente danno cellulare.

È importante osservare come il corretto funzionamento di questi meccanismi di protezione renale risulti dipendente da un lato dall'efficienza degli stessi mediatori, che fungono da sistema afferente, dall'altro dall'elasticità dei vasi e dall'integrità funzionale dell'endotelio, che costituiscono il sistema efferente della risposta vasodilatativa.

L'efficienza della vasodilatazione renale può essere misurata indirettamente attraverso la valutazione della riserva funzionale renale che consiste nella capacità del rene di aumentare il filtrato glomerulare in risposta ad un elevato apporto proteico[13].

Gli effetti emodinamici del mezzo di contrasto: l'ipossia critica della midollare renale

I primi studi di Heyman et al.[3] sull'animale avevano evidenziato che l'infusione di un MDC iperosmolare come lo iotalamato era in grado di ridurre in modo critico la tensione di O_2 nella midollare profonda e questo effetto poteva spiegare il danno cellulare osservato a questo livello. Va osservato che il diuretico dell'ansa era in grado di riportare la tensione di O_2 a valori iniziali.

Il meccanismo che era stato ipotizzato alla base della riduzione di O_2 era la vasocostrizione intrarenale conseguente all'attivazione del feedback tubulo-glomerulare, mediata dallo stimolo sulla macula densa in risposta all'aumento del tenore di NaCl nel tubulo distale. Quest'ultimo era legato all'aumento della diuresi causato dall'effetto osmotico dello iotalamato correlato all'elevata osmolarità del MDC. La furosemide è in grado di contrastare l'effetto vasocostrittivo attraverso la riduzione del segnale alla macula densa dovuta all'inibizione della pompa Na-K-2Cl. Un'altra spiegazione al miglioramento dell'ipossia può essere il minore consumo di O_2 legato alla riduzione del riassorbimento di NaCl nell'ansa di Henle ottenuta dal diuretico dell'ansa[14].

In realtà studi successivi come quello di Leyssac et al.[15] hanno messo in dubbio il ruolo del meccanismo del feedback tubulo-glomerulare legato allo stimolo sulla macula densa, dimostrando che il tenore di NaCl al tubulo distale non aumentava dopo la somministrazione di un agente osmotico come il mannitolo.

Come si vede dalla Tabella 2, che riassume i risultati dello studio[15], l'infusione di mannitolo si accompagnava ad una significativa riduzione sia della concentrazione di NaCl nel tubulo distale sia del flusso plasmatico renale, mentre era presente un incremento della pressione idrostatica nel tubulo renale.

L'ipotesi formulata per spiegare la riduzione del flusso era proprio l'aumento delle resistenze vascolari intrarenali mediato dall'aumentata pressione idrostatica tubulare dovuta all'aumento della diuresi conseguente all'effetto osmotico del MDC.

Tabella 2. Valori del flusso urinario, della concentrazione di sodio nel primo tratto del tubulo distale, della pressione idrostatica nel tubulo distale e del flusso plasmatico renale prima e dopo l'infusione di mannitolo 10%.

	Pre-mannitolo	Post-mannitolo	Differenza	p
Flusso urinario (ml/min)	6.8 ± 0.5	74.4 ± 3.6	67.7 ± 4.6	≤0.001
Na^+ tubulo distale (mmol)	42.6 ± 1.6	34.2 ± 1.7	-8.4 ± 1.9	≤0.01
Pressione tubulo prossimale (mmHg)	13.7 ± 0.3	25.8 ± 1.3	12.6 ± 1.5	≤0.001
Flusso plasmatico (ml/min)	5.14 ± 0.34	4.62 ± 0.38	-0.52 ± 0.14	≤0.01

Da Leyssac et al.[15], modificata.

- Copyright - Il Pensiero Scientifico Editore downloaded by IP 3.21.233.41 Sat, 27 Apr 2024, 14:53:44

In realtà la centralità del ruolo dell'osmolarità nella patogenesi del danno renale da MDC era stata messa in dubbio già precedentemente dallo studio di Liss et al.[16]. Questi autori, utilizzando un sofisticato sistema di video microscopia, hanno dimostrato che la somministrazione endovenosa di MDC, sia iperosmolare (diatrizoato), che ipo- (iopromide e ioexolo) o iso-osmolare (iotrolan), produceva una significativa riduzione del flusso ematico nella papilla renale (regione profonda della midollare) del ratto che si associava ad una riduzione della velocità di flusso degli eritrociti e ad una loro aumentata aggregazione. Gli stessi autori, d'altra parte, hanno successivamente evidenziato che nel ratto sia il MDC iso-osmolare (iotrolan), che ipo-osmolare (iopromide e ioxaglato) era in grado di indurre una significativa riduzione della tensione di O_2 a livello della midollare renale[17].

Il ruolo della viscosità

Recentemente Seeliger et al.[18] hanno studiato nel ratto l'effetto di MDC e sostanze a differente osmolarità e viscosità misurando la conduttanza vascolare renale (indice di flusso renale rapportato alla pressione arteriosa sistemica). Il loro studio ha dimostrato che lo iodixanolo e il destrano, caratterizzati da maggiore viscosità e minore osmolarità, producevano una maggiore riduzione del flusso rispetto a iopromide e mannitolo (dotati di maggiore osmolarità e minore viscosità) che era associata ad una più evidente riduzione della tensione di O_2 nella midollare renale. Queste differenze sono state attribuite agli effetti indotti dall'aumento della viscosità nel circolo renale e nel fluido tubulare[1].

Un primo effetto diretto è dovuto all'aumento della viscosità plasmatica che determina, secondo la legge di Poiseuille, una riduzione del flusso renale dovuta all'aumento delle resistenze vascolari periferiche. Un secondo effetto è mediato dall'incremento della viscosità a livello tubulare che comporta una riduzione del flusso tubulare ed un aumento della pressione interstiziale che, a loro volta, producono un incremento delle resistenze nelle arteriole peritubulari e nei vasa recta (Figura 2).

Fino a questo punto abbiamo citato studi condotti sull'animale. Gli studi sull'uomo sono pochi.

Hofmann et al.[19] hanno misurato indirettamente la tensione di O_2 nel tessuto renale attraverso le immagini di risonanza magnetica dipendenti dal livello di ossigenazione del sangue *(BOLD NMR)*. Dopo l'infusione di iopromide si è evidenziato un significativo incremento della concentrazione di emoglobina non saturata dovuto all'effetto ipossico del MDC.

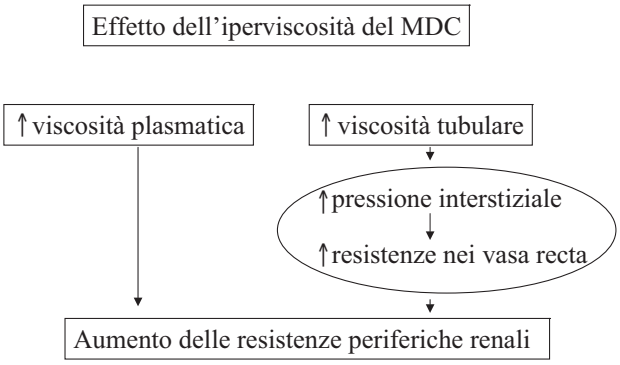

Figura 2. *Principali meccanismi del danno renale da mezzo di contrasto (MDC) legati alla viscosità.*

Tumlin et al.[20], valutando l'effetto renoprotettivo del fenoldopam mesilato in 51 pazienti con insufficienza renale (creatininemia 2.0-5.0 mg/dl) sottoposti a coronarografia con MDC ipo- o iso-osmolare non ionico, hanno dimostrato una significativa riduzione (33%) del flusso renale (misurato con la clearance dell'acido para-aminoippurico) dopo 4h dalla procedura.

Più recentemente Mockel et al.[21] hanno misurato direttamente con metodica Doppler il flusso nell'arteria renale in 10 pazienti con insufficienza renale (creatinina 1.5-3.7 mg/dl) sottoposti a coronarografia con iopromide o iodixanolo. Durante la procedura si è evidenziata una riduzione significativa del flusso renale che si correlava alla dose di MDC somministrata ($p = 0.008$).

La riserva funzionale renale

Come abbiamo precedentemente ricordato, nel rene il flusso è regolato dall'equilibrio tra mediatori vasocostrittori e vasodilatativi. Questi ultimi determinano la "riserva funzionale renale", dalla cui efficienza dipende la capacità di mantenere un adeguato apporto di O_2 tissutale di fronte ad uno stimolo vasocostrittivo, che è legata alle caratteristiche cliniche del singolo soggetto.

I pazienti che presentano un elevato rischio di CIN (per la presenza di diabete, preesistente insufficienza renale, età avanzata, scompenso cardiaco, malattie cardiovascolari, ipovolemia, anemia) sono accomunati dalla presenza di disfunzione endoteliale e/o di una ridotta elasticità vascolare che condizionano una minore capacità vasodilatativa ed, in ultima analisi, una ridotta riserva funzionale renale[22-24]. Alcuni studi hanno dimostrato che il MDC è anche in grado di interferire negativamente sui mediatori della risposta vasodilatativa renale.

Ribeiro et al.[25] hanno messo in evidenza una riduzione della sintesi di NO da parte delle cellule muscolari dell'arteria renale del ratto quando queste venivano incubate con MDC iperosmolare (ioxitalamato) e ipo-osmolare (ioxaglato). Questo effetto non veniva evidenziato con il MDC iso-osmolare iodixanolo.

Fiaccadori et al.[26] hanno dimostrato che, nell'uomo, dopo coronarografia con iopromide, aumentava nel plasma e nell'urina il livello di 3-nitrotirosina, che è un indice indiretto della sintesi di perossinitrito, potente inibitore della sintesi di NO tissutale.

Più recentemente Khamaisi et al.[27] hanno dimostrato che lo iotalamato è in grado di aumentare l'endotelina-1 nella midollare dei ratti resi diabetici con streptozotocina, attraverso l'attivazione dell'enzima che ne degrada il precursore.

La risposta adattativa all'ipossia

L'ipossia rappresenta una condizione di elevato stress ossidativo caratterizzata da un'aumentata produzione di radicali liberi ossidativi[1,28,29]. Questi ultimi sono in grado di indurre apoptosi attraverso la perossidazione dei lipidi della

- Copyright - Il Pensiero Scientifico Editore downloaded by IP 3.21.233.41 Sat, 27 Apr 2024, 14:53:44

membrana e l'ossidazione degli acidi nucleici[29] del DNA cellulare.

I radicali liberi ossidativi, attivando la sintesi di perossinitrito, riducono la disponibilità di NO tissutale. Studi *in vitro* hanno dimostrato che l'anione superossido è anche in grado di aumentare il consumo di O_2 attraverso l'aumento del trasporto tubulare di NaCl nel tratto ascendente dell'ansa di Henle[30]. Entrambi questi effetti contribuiscono a mantenere il circolo vizioso tra ridotto apporto di O_2, vasocostrizione e danno cellulare che è alla base della CIN.

Studi recenti hanno focalizzato l'importanza su particolari fattori che intervengono in risposta all'ipossia e che sono in grado di svolgere un'azione adattativo-protettiva nei confronti del danno cellulare. Un ruolo centrale nei processi protettivi cellulari è svolto dai cosiddetti fattori inducibili dall'ipossia (HIF).

In condizioni di normale ossigenazione tissutale le subunità proteiche di cui queste sostanze sono composte vengono degradate da particolari enzimi proteolitici la cui azione si riduce in carenza di O_2; come conseguenza lo stato ipossico si associa all'accumulo di composti HIF[1]. Gli HIF, a loro volta, agiscono attraverso l'attivazione dell'espressione genica dell'eritropoietina, di fattori angiogenetici e di enzimi, tra i quali l'emeossigenasi-1 (HO-1)[31]. All'attività di questo enzima si deve gran parte delle proprietà protettive nei confronti del danno ipossico cellulare[1,27].

Goodman et al.[32] hanno dimostrato nel ratto che il danno renale da iotalamato si associa ad un aumento dell'espressione genica dell'HO-1 nella corticale renale. Lo stesso studio evidenzia che l'HO-1 è in grado di stimolare la produzione di proteine antiapoptotiche Bcl-xl e Bcl-2 nella midollare renale e di ridurre sia la produzione di proteine proapoptotiche caspasi 3 e caspasi 9 sia di anione superossido. Un aspetto molto interessante è anche rappresentato dall'azione di stimolo che l'HO-1 esercita sulla sintesi di NO endogeno. Questo effetto potrebbe rappresentare il punto di incontro tra i meccanismi protettivi cellulari e quelli emodinamici (riserva funzionale renale).

Recenti osservazioni sperimentali documentano il ruolo dell'ipossia[31-33] e dell'aumentata produzione di HIF e di HO-1[34] nella nefropatia diabetica; inoltre la produzione di HIF è stata dimostrata *in vivo* da Rosemberger et al.[34] nel ratto reso diabetico dalla streptozotocina dopo somministrazione di MDC iotalamato.

Anche se sono necessarie ulteriori conferme dagli studi sull'uomo, alla luce di queste osservazioni è possibile che lo sviluppo della CIN possa dipendere anche da una ridotta efficienza di questi sistemi protettivi. È infatti ipotizzabile che nelle condizioni cliniche a rischio di CIN, come nel diabete, l'ipossia tissutale persistente[31-33] provochi uno stimolo cronico sui meccanismi di adattamento e che in questo caso l'ulteriore stress ossidativo creato dall'utilizzo del MDC sia sufficiente a determinare l'esaurimento dell'attività enzimatica protettiva ed il conseguente danno cellulare.

Riassunto

La nefropatia da mezzo di contrasto (CIN) è una delle cause più frequenti di insufficienza renale acuta nei pazienti ricoverati. La CIN si presenta oggi con una maggiore incidenza rispetto al passato. Questo dato è facilmente spiegabile con il maggiore utilizzo di procedure radiologiche diagnostiche ed interventistiche con mezzo di contrasto (MDC) in pazienti affetti da condizioni (insufficienza renale, diabete, malattie cardiovascolari, età avanzata) che comportano un aumentato rischio di CIN.

Il danno renale da MDC è mediato da due meccanismi principali: la tossicità cellulare diretta e l'ipossia tissutale dipendente dagli effetti emodinamici del MDC. La tossicità diretta è stata documentata da alterazioni morfologiche e funzionali a carico delle cellule tubulari renali. Il danno ipossico è legato ad una caduta critica della tensione di O_2 a livello della midollare renale dovuta ad una vasocostrizione dipendente sia dall'azione dei mediatori vasoattivi, che dall'aumento diretto delle resistenze vascolari. Nei soggetti a rischio di CIN il fattore favorente comune consiste nella riduzione della riserva funzionale renale (capacità vasodilatativa intrarenale) che impedisce un corretto bilanciamento della vasocostrizione legata all'azione del MDC. L'espressione di enzimi protettivi come l'emeossigenasi-1, dipendente dalla produzione di fattori indotti dall'ipossia, è in grado di stimolare la produzione di proteine anti apoptotiche e di ridurre la produzione di proteine proapoptotiche nella midollare renale. Questi importanti meccanismi di protezione e di adattamento al danno cellulare dopo l'esposizione al MDC potrebbero essere ridotti nei soggetti a maggiore rischio di CIN.

Parole chiave: Mezzo di contrasto; Nefropatia da mezzo di contrasto.

Bibliografia

1. **Heyman SN, Rosen S, Rosenberger C. Renal parenchymal hypoxia, hypoxia adaptation, and the pathogenesis of radiocontrast nephropathy. Clin J Am Soc Nephrol 2008; 3: 288-96. Interessante e completa messa a punto sulle conoscenze attuali dei meccanismi fisiopatologici della nefropatia da mezzo di contrasto**.
2. Moreau JF, Droz D, Noel LH, Leibowitch J, Jungers P, Michel JR. Tubular nephrotoxicity of water-soluble iodinated contrast media. Invest Radiol 1980; 15 (Suppl 6): S54-S60.
3. Heyman SN, Brezis M, Epstein FH, Spokes K, Silva P, Rosen S. Early renal medullary hypoxic injury from radiocontrast and indomethacin. Kidney Int 1991; 40: 632-42.
4. Tervahartiala P, Kivisaari L, Kivisaari R, Vehmas T, Virtanen I. Structural changes in the renal proximal tubular cells induced by iodinated contrast media. Nephron 1997; 76: 96-102.
5. Humes HD, Hunt DA, White MD. Direct toxic effect of the radiocontrast agent diatrizoate on renal proximal tubule cells. Am J Physiol 1987; 252: F246-F255.
6. Messana JM, Cieslinski DA, Humes HD. Comparison of toxicity of radiocontrast agents to renal tubule cells in vitro. Ren Fail 1990; 12: 75-82.
7. Hizóh I, Sträter J, Schick CS, Kübler W, Haller C. Radiocontrast-induced DNA fragmentation of renal tubular cells in vitro: role of hypertonicity. Nephrol Dial Transplant 1998; 13: 911-8.
8. Zager RA, Johnson AC, Hanson S. Radiographic contrast media-induced tubular injury: evaluation of oxidant stress and plasma membrane integrity. Kidney Int 2003; 64: 128-39.
9. **Heinrich MC, Kuhlmann MK, Grgic A, Heckmann M, Kramann B, Uder M. Cytotoxic effects of ionic high-osmolar, nonionic monomeric, and nonionic iso-osmolar dimeric iodinated contrast media on renal tubular cells in vitro. Radiology 2005; 235: 843-9.**
   In questo studio viene valutato il ruolo dell'osmolarità nella nefropatia da mezzo di contrasto.
10. Heinrich M, Scheer M, Heckmann M, Bautz W, Uder M. Reversibility and time-dependency of contrast medium induced inhibition of 3-(4,5 Dimethylthiazol-2-yl)-2, 5- diphenyl-tetrazolium bromide (MMT) conversion in renal proximal tubular cells in vitro. Invest Radiol 2007; 42: 732-8.

- Copyright - Il Pensiero Scientifico Editore downloaded by IP 3.21.233.41 Sat, 27 Apr 2024, 14:53:44

11. Navar LG, Bell PD. Romancing the macula densa at UAB. Kidney Int Suppl 2004; 66: S34-S40.
12. Maddox DA, Brenner BM. Ultrafiltrazione glomerulare. In: Brenner BM, Rector FC, JR, eds. Il rene, I. Roma: Verduci, 2002: 317-72.
13. Simon AH, Lima PR, Almerinda M, Alves VF, Bottini PV, de Faria JB. Renal haemodynamic responses to a chicken or beef meal in normal individuals. Nephrol Dial Transplant 1998; 13: 2261-4.
14. Heyman SN, Reichman J, Brezis M. Pathophysiology of radiocontrast nephropathy: a role for medullary hypoxia. Invest Radiol 1999; 34: 685-91.
15. Leyssac PP, Holstein-Rathlou NH, Skøtt O. Renal blood flow, early distal sodium, and plasma renin concentrations during osmotic diuresis. Am J Physiol Regul Integr Comp Physiol 2000; 279: R1268- R1276.
16. Liss P, Nygren A, Olsson U, Ulfendahl H, Erikson U. Effects of contrast media and mannitol on renal medullary blood flow and red cell aggregation in the rat kidney. Kidney Int 1996; 49: 1268-75.
17. Liss P, Nygren A, Erikson U, Ulfendahl HR. Injection of low and iso-osmolar contrast medium decreases oxygen tension in the renal medulla. Kidney Int 1998; 53: 698-702.
18. Seeliger E, Flemming B, Wronski T, et al. Viscosity of contrast media perturbs renal hemodynamics. J Am Soc Nephrol 2007; 18: 2912-20.
19. **Hofmann L, Simon-Zoula S, Nowak A, et al. BOLD-MRI for the assessment of renal oxygenation in humans: acute effect of nephrotoxic xenobiotics. Kidney Int 2006; 70: 144-50.**
Viene dimostrato anche nell'uomo il ruolo dell'ipossia tissutale renale nella patogenesi della nefropatia da mezzo di contrasto.
20. Tumlin JA, Wang A, Murray PT, Mathur VS. Fenoldopam mesylate blocks reductions in renal plasma flw after radiocontrast dye infusion: a pilot trial in the prevention of contrast nephropathy. Am Heart J 2002; 143: 894-903.
21. Mockel M, Radovic M, Kulne Y, et al. Acute renal haemodynamic effects of radiocontrast media in patients undergoing left ventricular and coronary angiography. Nephrol Dial Transplant 2008; 23: 1588-94.
22. Magri P, Rao MA, Cangianiello S, et al. Early impairment of renal hemodynamic reserve in patients with asymptomatic heart failure is restored by angiotensin II antagonism. Circulation 1998; 98: 2849-54.
23. Earle KA, Mehrotra S, Dalton RN, Denver E, Swaminathan R. Defective nitric oxide production and functional renal reserve in patients with type 2 diabetes who have microalbuminuria of African and Asian compared with white origin. J Am Soc Nephrol 2001; 12: 2125-30.
24. Perticone F, Maio R, Tripepi G, Zoccali C. Endothelial dysfunction and mild renal insufficiency in essential hypertension. Circulation 2004; 110: 821-5.
25. Ribeiro L, de Assunção e Silva F, Kurihara RS, Schor N, Mieko E, Higa S. Evaluation of the nitric oxide production in rat smooth muscle cells culture exposed to radiocontrast agents. Kidney Int 2004; 65: 589-96.
26. Fiaccadori E, Maggiore U, Rotelli C, et al. Plasma and urinary free 3-nitrotyrosine following cardiac angiography procedures with non-ionic radiocontrast media. Nephrol Dial Transplant 2004; 19: 865-9.
27. Khamaisi M, Raz I, Shilo V, et al. Diabetes and radiocontrast media increase endothelin converting enzyme-1 in the kidney. Kidney Int 2008; 74: 91-100.
28. Katholi RE, Woods WT Jr, Taylor GJ, et al. Oxygen free radicals and contrast nephropathy. Am J Kidney Dis 1998; 32: 64-71.
29. Detrenis S, Meschi M, Musini S, Savazzi G. Lights and shadows on the pathogenesis of contrast-induced nephropathy: state of the art. Nephrol Dial Transplant 2005; 20: 1542-50.
30. Juncos R, Garvin JL. Superoxide enhances Na-K-2Cl cotransporter activity in the thick ascending limb. Am J Physiol Renal Physiol 2005; 288: F982-F987.
31. Eckardt KU, Bernhardt WM, Weidemann A, et al. Role of hypoxia in the pathogenesis of renal disease. Kidney Int Suppl 2005; 99: S46-S51.
32. **Goodman AI, Olszanecki R, Yang LM, et al. Heme oxygenase-1 protects against radiocontrast-induced acute kidney injury by regulating anti-apoptotic proteins. Kidney Int 2007; 72: 945-53.**
Lo studio dimostra l'effetto protettivo dell'emeossigenasi-1 nell'insufficienza renale acuta da mezzo di contrasto.
33. Palm F, Cederberg J, Hansell P, Liss P, Carlsson PO. Reactive oxygen species cause diabetes-induced decrease in renal oxygen tension. Diabetologia 2003; 46: 1153-60.
34. Rosemberger C, Khamaisi M, Abassi Z, et al. Adaptation to hypoxia in the diabetic rat kidney. Kidney Int 2008; 73: 34-42.